



**МИНИСТЕРСТВО
ЗДРАВООХРАНЕНИЯ
РОССИЙСКОЙ ФЕДЕРАЦИИ
(МИНЗДРАВ РОССИИ)**

Рахмановский пер., д. 3/25, стр. 1, 2, 3, 4,
Москва, ГСП-4, 127994
тел.: (495) 628-44-53, факс: (495) 628-50-58

113 АВГ 2018 № 17-8/3090933-43786

На № _____ от _____



17-8/3090933-43786

ФГБОУ ВО БГМУ Минздрава России

ул. Ленина, д. 3, г. Уфа, Республика
Башкортостан, 450000

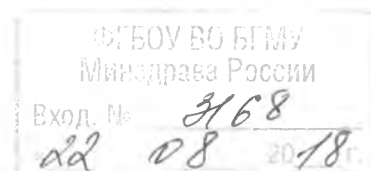
Департамент организации медицинской помощи и санаторно-курортного дела Министерства здравоохранения Российской Федерации направляет для сведения обращение Макаренко Л.И.

Приложение: на 3 л. в 1 экз.

Заместитель директора Департамента

Э.К. Вергазова

Т.А. Дектярева 1781





3090933 07.08.2018

ОБРАЩЕНИЕ,ПОСТУПИВШЕЕ НА ОФИЦИАЛЬНЫЙ САЙТ МИНИСТЕРСТВА ЗДРАВООХРАНЕНИЯ
РОССИЙСКОЙ ФЕДЕРАЦИИ – www.rosminzdrav.ru

Автор обращения	Макаренко Л.И.
Социальное положение	прочие
Тип ответа	Электронная почта
Субъект РФ (Страна)	Республика Башкортостан
Почтовый адрес	, Республика Башкортостан,
Индекс	
Телефон	
Факс	
E-mail	lilia.mackarenko2017@yandex.ru
Тема обращения	Общая
Текст сообщения	<p>Благодарственное письмо!!!!</p> <p>От всей души выражаю глубокую, искреннюю благодарность всем врачам Республики Башкортостан г.Уфа ул.Шафиева д.2, Клинике БГМУ(бывшая больница №6) подарившие второй день рождения (19.07.18г) моему папе Юнусову И.Ш, прибывший из п.Чишмы в экстренном состоянии(с острым крупноочаговым инфарктом). Особую благодарность выражаю лечащим врачам Слеповой Татьяне Владимировне, Галимовой Лиане Габидулловне, Арслановой Юлие Илдаровне за добросовестное исполнение своих служебных обязанностей. Смородин Алексей Александрович принял папу с теплотой, спасибо ему за это. Огромное человеческое спасибо так же хочется сказать хирургу Абдрахманову Рустаму Эрнстовичу, ассистенту Галемханову Альберту Радиковичу, опер.м/сестра Запаловой Венере Магасумовне, анестезиологу Утенской Ирине Дмитриевне за доброжелательное отношение к своим пациентам, и терпимость. Успехов Вам в ваших начинаниях, процветания. Низкий Вам поклон, что оказали всю необходимую медицинскую помощь, рада что мой папа оказался в ваших золотых руках, безмерно благодарна Вам!!!!!!!!!!!!</p>
Прикрепленный файл	IMG-20180804-WA0001_4_.jpg

**Дата
поступления**

06.08.2018_23:57:41

ПРОТОКОЛ ОПЕРАЦИИ № 1372

№ истории T003574/18
 ФИО Юнусов Ильдар Шарифович Возраст 50
 Диагноз ИБС. Острый крупноочаговый инфаркт миокарда нижней стенки левого желудочка от 19.07.2018г
 Осложнения ОСН по КВир I
 Дата операции 19.07.2018 Вид операции Экстренная
 Операция Коронарография
 Дополнение трансрадикальная
 Хирург Абдрахманов Рустам Эрнстович
 Ассистенты Гилемханов Альберт Радикович
 Спер м/сестра Запапова Венера Закировна
 Анестезист(ки) Пушкарева Людмила Евгеньевна
 Санитар(ки) Смольникова Екатерина Николаевна
 Рентгенлаборанты Гадальшина Зифа Магсумовна
 Анестезиолог Утенская Ирина Дмитриевна Перфузиолог _____
 Кардиолог _____ Электрофизиолог _____
 Время начала операции 11:55 Лечащий врач Арсланова Юлия Илдаровна
 Обезболивание Местная анестезия Время окончания операции 12:30
 Контраст Омнипак 350 Длительность операции 0:35
 Рентген доза облучения 784 мГу Количество 200 мл

Ход операции:

После трехкратной обработки операционного поля 20% спиртовым раствором Хлоргексидина под местной анестезией раствором Новокаина 0,25% - 5,0 мл пунктирована правая лучевая артерия. По Сельдингеру установлен интродьюсер MeritMedical 6Fr. Через интродьюсер 6Fr по проводнику 0,035*260см поочередно катетеризированы левая и правая коронарные артерии катетерами JL3,5 6Fr и AR 1 6Fr с постоянным мониторингом ЭКГ. Введен контраст в левую и правую коронарные артерии. Выполнены левая и правая коронарография в стандартных проекциях. Без ухудшения состояния больного.

Заключение: тип кровотока: правый. Огибающая артерия стенозирована в 13 сегменте до 90%. Протрузия стенок правой коронарной артерии во 2 сегменте до 80%, в 3 сегменте до 70%, окклюзия задней межжелудочковой артерии.

В связи с некупирующимся выраженным болевым синдромом, одышкой и наличием стенозирующих поражений коронарных артерий решено выполнить чрескожную транслюминальную коронарную ангиопластику правой коронарной артерии со стентированием.

Врач: Абдрахманов Рустам Эрнстович