

На правах рукописи

БУТОРИНА ОКСАНА ВИТАЛЬЕВНА

**ПРОФИЛАКТИКА ОБРАЗОВАНИЯ ВЕНТРАЛЬНЫХ ГРЫЖ
ПОСЛЕ ЛАПАРОСКОПИЧЕСКИХ ВМЕШАТЕЛЬСТВ**

14.01.17 - Хирургия

АВТОРЕФЕРАТ

диссертации на соискание ученой степени
кандидата медицинских наук

УФА – 2010

Работа выполнена в Государственном образовательном учреждении высшего профессионального образования «Башкирский государственный медицинский университет Федерального агентства по здравоохранению и социальному развитию»

Научный руководитель: доктор медицинских наук, профессор
Галимов Олег Владимирович

Официальные оппоненты: доктор медицинских наук, профессор
Пучков Константин Викторович
доктор медицинских наук, профессор
Попов Олег Серафимович

Ведущее учреждение: Государственное общеобразовательное учреждение высшего профессионального образования «Челябинская государственная академия Федерального агентства по здравоохранению и социальному развитию»

Защита состоится « 2 » ноября 2010 г. в часов на заседании диссертационного совета Д 208.006.02 в Государственном образовательном учреждении высшего профессионального образования «Башкирский государственный медицинский университет» Федерального агентства по здравоохранению и социальному развитию по адресу: 450000, г. Уфа – центр, ул. Ленина, 3.

С диссертацией можно ознакомиться в библиотеке Государственного образовательного учреждения высшего профессионального образования «Башкирский государственный медицинский университет» Федерального агентства по здравоохранению и социальному развитию

Автореферат разослан « 1 » октября 2010 г.

Ученый секретарь диссертационного совета
доктор медицинских наук

С.В. Федоров

ОБЩАЯ ХАРАКТЕРИСТИКА РАБОТЫ

Актуальность темы

Вентральные грыжи являются одним из самых распространенных хирургических заболеваний. Из общего числа операций в хирургических стационарах 10-21% приходится на герниопластики [Вафин А.З. и др., 2004, Мошкова Т.А., 2009, Федоров И.В. 2010].

Одним из послеоперационных осложнений, существенно снижающих качество жизни пациентов, является образование послеоперационных грыж. Внедрение эндовидеохирургических технологий не исключило возможность образования послеоперационных вентральных грыж, хотя частота их существенно меньше, чем при лапаротомном доступе [Агапов М.А., 2008, Абдуллаев Э.Г., 2010, Хатьков И.Е., 2010]. В отечественной научной литературе число публикаций на эту тему невелико, а имеющиеся опубликованные данные характеризуются разноречивостью [Оскретков В.И. и соавт., 2010]. По данным зарубежной литературы осложнения, связанные с использованием троакара, у пациентов происходят приблизительно в 1% - 6% случаев [Chatzipapas I.K., 1999; Bowrey D.J., 2001; Di Lorenzo N., 2002]. Послеоперационные грыжи обычно возникают в местах установки троакаров, которые используют для извлечения желчного пузыря из брюшной полости, и где нередко требуется некоторое расширение пункционного канала. При этом образуется узкая и глубокая рана, при зашивании которой затруднительна адекватная адаптация краев апоневроза.

Троакарные грыжи возникают в 0,23% случаев в месте установки 10 мм порта, в 1,9 % случаев на участке 12 мм порта и в 6,3% случаев на участке 20 мм порта. Эти цифры заметно увеличиваются до 12 % для тучных пациентов с индексом массы тела больше чем 30 кг/м² [Kadar N., 1993; Montz F.J., 1994; Di Lorenzo N., 2001].

Образованию троакарных грыж способствуют и гнойно-воспалительные осложнения в местах введения троакаров. Причиной может служить контакт операционной раны со стенкой воспаленного органа или его содержимым. В

качестве причин, способствующих развитию воспалительного процесса, авторы обращают внимание на избыточное использование электрокоагуляции для гемостаза на передней брюшной стенке, применение реактогенного шовного материала [Агапов М.А., 2008, Хатьков И.Е., 2010].

Снижение частоты и тяжести нежелательных последствий оперативных вмешательств в первую очередь лежит через анализ причин, понимание механизма их развития. Обращает на себя внимание то обстоятельство, что большинство работ посвящено методам лечения послеоперационных грыж. Однако очень мало сделано для предупреждения их образования, несмотря на то, что послеоперационная грыжа резко снижает качество жизни, иногда причиняя больному больше страдания, чем, то заболевание, по поводу которого его оперировали. Вышеизложенное во многом определило цель и задачи настоящего исследования.

Цель исследования

Улучшение результатов лапароскопических операций путем применения протезирующей пластики троакарных ран для профилактики послеоперационных грыж.

Задачи исследования:

1. Провести ретроспективный анализ и установить наиболее значимые причины появления грыж после лапароскопических операций.
2. Изучить в эксперименте морфологические особенности репаративных процессов и динамики прорастания протезирующих материалов окружающими тканями.
3. Предложить новые методики хирургической профилактики троакарных грыж и разработать показания к применению их в клинике.
4. Изучить ближайшие и отдалённые результаты лапароскопических операций с использованием протезирующих материалов для профилактики послеоперационных троакарных грыж.

Научная новизна и теоретическая значимость

Систематизированы и определены факторы риска образования послеоперационных грыж в области троакарных ран после лапароскопических вмешательств.

Впервые предложена техника протезирующей пластики в области троакарных ран при лапароскопических вмешательствах с целью профилактики послеоперационных грыж. Выработаны показания к использованию данного метода, отработаны меры профилактики осложнений.

Получены новые данные о характере и динамике взаимодействия протезов с окружающими тканями. Экспериментально представлены сведения о влиянии имплантатов на репаративные процессы в области операционного вмешательства.

Практическая ценность работы

1. Проведенные нами исследования позволили разработать комплекс мероприятий, направленных на профилактику возникновения послеоперационных грыж. Эти мероприятия включают в себя следующее: исключение контакта раневого канала с деструктивно измененным желчным пузырем или аппендиксом, бережное отношение к тканям, превентивное использование протезирующих материалов в области послеоперационной раны, использование антибиотиков.

2. Разработанный и внедренный в клиническую практику способ операции протезирующей пластики в области троакарных ран с использованием протезирующих материалов позволяет более эффективно осуществить хирургическое лечение больных с факторами риска грыжеобразования.

3. Путем изучения морфологических свойств передней брюшной стенки и трансплантированных в зону грыжевого дефекта протезирующих материалов показана эффективность, надежность и доступность данного способа.

Основные положения, выносимые на защиту

1. Использование протезирующей пластики в области троакарных ран при эндовидеохирургических вмешательствах с целью профилактики послеоперационных грыж позволяет улучшить ближайшие и отдаленные результаты лапароскопических операций.
2. Применяемый в качестве протеза материал является биологически адекватным для пластики и создает прочный каркас дефекта зоны троакарных ран, приводит к полному формированию соединительнотканного регенерата, на месте трансплантата, который структурно и функционально адекватен структуре и функции передней стенке живота.
3. Доказана эффективность применения протезирующих материалов для профилактики образования вентральных грыж после лапароскопических операций.

Апробация работы

Материалы диссертационной работы докладывались и обсуждались на заседании Ассоциации хирургов Республики Башкортостан (Уфа, 2009 г.), Международной научной конференции студентов и молодых учёных "Молодежь — медицине будущего" (Одесса, 2010г), XIII Всероссийском съезде по эндоскопической хирургии (Москва, 2010 г.), XVII международном Конгрессе хирургов–гепатологов России и стран СНГ (Уфа, 2010 г.).

Реализация результатов работы

Основные положения и разработки исследования внедрены в практику хирургических отделений клиники БГМУ, ГКБ №3, Отделенческой больницы на ст. Уфа, в учебный процесс кафедры хирургических болезней и новых технологий ГОУ ВПО «Башкирский государственный медицинский университет Росздрава».

Публикации

По материалам диссертации опубликовано 10 печатных работ, из них 2 в журналах рецензируемых ВАК РФ, получено 2 патента на изобретение РФ.

Структура и объем диссертации

Диссертация изложена на 107 страницах машинописного текста. Включает введение, 5 основных глав, заключение, выводы и практические рекомендации. Список использованной литературы включает 130 отечественных авторов и 136 - иностранных источника. Работа иллюстрирована таблицами, рисунками и фотографиями.

Содержание работы

Материал и методы исследования. Изучено 1600 историй болезни больных, оперированных лапароскопическим способом на клинических базах кафедры хирургических болезней и новых технологий в период с 2005 по 2009 гг. Операции выполнены по поводу ЖКБ – 1485 человек (92,8 %) и аппендицита – 115 (7,2 %). Больные представлены возрастными группами от 31 до 75 лет. Среди них было 1065 (66,6%) женщин и 535 (33,4%) мужчин. В исследуемой группе 325 (20,3%) человек имели избыточную массу тела, 115 (7,19%) человек – ожирение 1 степени, 32 (2%) – ожирение 2 ст., 12 (0,75%) человек – ожирение 3 степени. Всего – 484 (30,25%) пациента с ИМТ > 25 кг/м². У 535 больных имелись сопутствующие заболевания, представленные в таблице 1.

Таблица 1

Наличие сопутствующей патологии у больных контрольной группы

Нозология	Количество больных	%
Сахарный диабет 2 типа	51	9,5
Гипертоническая болезнь	215	40,2
Ишемическая болезнь сердца	125	23,4
Болезни органов дыхания	95	17,7
Сочетание нескольких заболеваний	49	9,1
Всего	535	100

Кроме того, у 205 (12,8%) пациентов были выявлены косвенные признаки функциональной недостаточности соединительной ткани, о которых судили по наличию дивертикулярной болезни толстого кишечника –

15 (0,9%) человек, варикозном расширении вен нижних конечностей – 16 (7,25%) человек, наличие геморроя у 61 (3,8%) пациента, наличие грыж других локализаций у 13 (0,8%) человек.

При изучении историй болезни мы учитывали время, затраченное на выполнение операций. Так, продолжительность лапароскопических операций у пациентов, страдающих ожирением, была больше, чем у пациентов с нормальной массой тела и составляла $M \pm \sigma$ 22,5 минуты. В послеоперационном периоде у 109 (6,81%) отмечались осложнения со стороны операционного доступа в виде инфильтратов и нагноения раны.

Среди 1600 больных было выявлено 38 (2,37%) человек с грыжами, образовавшимися после лапароскопических операций. Большую часть составили женщины – 25 (65,8%) человек. Мужчин было 13 (34,2%). При распределении больных по возрасту, отмечено, что основное количество составили лица в возрасте от 50 до 70 лет. Так, в возрастной группе 31 – 40 лет грыжа была только в одном случае, в группе 41 – 50 лет наблюдалось 8 (21%) случаев грыжеобразования, в группе 51 – 60 лет – у 10 (26,3%) пациентов, в группе 61 – 70 – у 14 (36,8%) пациентов, 5 (13,1%) послеоперационных грыж образовались у пациентов старше 70 лет. У 38 пациентов грыжи локализовались в параумбиликальной области, у 3 имели место латеральные грыжи. Таким образом, у 3 пациентов образовались 2 грыжи обеих локализаций. Длительность операций у этих больных составила $\pm \sigma$ 1 час 25 минут. В ходе изучения пациентов – грыженосителей было выявлено, что все 38 пациентов (100%) имели ИМТ превышающий 25 $\text{кг}/\text{м}^2$ (Рис.1). При этом 12 (31,6%) человек имели избыточную массу тела, 10 (26,4%) человек – ожирение 1 степени, 9 (23,6%) – ожирение 2 ст., 7 (18,4%) человек – ожирение 3 степени. Кроме того выявлены у 12 (31,6%) – диабет 2 типа, ГБ – 21 (55,3%) человек, ИБС – 7 (18,4%), БОД – 6 (15,8%) человек, ВРВ нижних конечностей – 21 (55,3%), геморрой – 15 (39,5%) человек, дивертикулярную болезнь – 4 (10,5%), грыжи других локализаций (паховая)

– 1 (2,6%) человек. У 15 (39,5%) пациентов отмечено сочетание нескольких заболеваний.

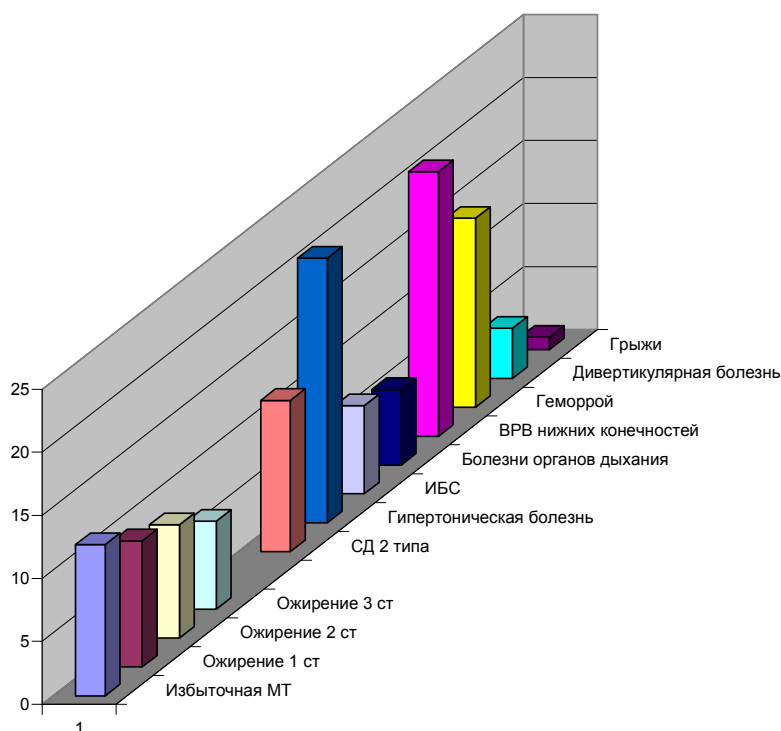


Рис.1 Сопутствующие заболевания у пациентов с троакальными грыжами

При опросе пациентов мы смогли достаточно точно определить сроки появления грыж. Так, выяснилось, что у 9 (23,7%) больных, у которых имело место нагноение послеоперационной раны, грыжи сформировались достаточно рано, в течение 7 – 14 дней после оперативного вмешательства. У 26 (68,4%) больных грыжи образовались в течение 2 – 11 месяцев. И только у трех (7,9%) человек прошло не менее 1,5 лет, прежде чем сформировались грыжи.

Таким образом, мы пришли к выводу, что по срокам образования грыжи можно условно разделить на 2 типа. Первый тип – ранний, когда грыжи образуются в течение 1 – 2 недель после операции. Как правило, этому предшествует нагноение послеоперационной раны. Второй тип – поздний, когда грыжи формируются в течение 2 – 12 месяцев, при этом анамнестических указаний на осложнения со стороны послеоперационной раны не отмечено.

Всем больным с послеоперационными грыжами было выполнено грыжесечение в плановом порядке под местной инфильтративной анестезией – 35 (92,1%) человек, комбинированным эндотрахеальным наркозом – 3 (7,9%) человека. Размеры грыжевых ворот составляли от 1,5 x 1,5 см до 5,5 x 5,5 см. Содержимым грыж была либо прядь сальника, либо петля тонкого кишечника. Вправимые послеоперационные вентральные грыжи имелись у 33 (86,8%) пациентов, у 5 (13,2 %) – не вправимые. Случаев ущемления мы не наблюдали. Для герниопластики нами применялся полипропиленовый эндопротез, который укладывался поверх апоневроза, а затем, фиксировался несколькими узловыми швами. Послеоперационный период протекал гладко. Все, прооперированные пациенты наблюдались в течение 2 – 3 лет. После хирургического лечения рецидивов грыж выявлено не было.

Для определения факторов достоверно влияющих на развитие послеоперационных грыж после ЛО в исследуемой группе пациентов был выполнен статистический анализ по непараметрическому методу Спирмена. Обработка результатов проводилась с использованием статистической программы Statistika-6.0 фирмы “Statsoft” (США). Полученные нами результаты позволяют говорить о статистически достоверном влиянии на развитие грыж таких факторов как: возраст больных старше 60 лет; избыточная масса тела с ИМТ более 30 кг/м²; нагноение раны в послеоперационном периоде; функциональная недостаточность соединительной ткани; продолжительности операции.

Известно, что наложение напряженного пневмоперитонеума при лапароскопических вмешательствах повышает риск тромбоэмболических осложнений, поэтому мы провели изучение некоторых параметров гемостаза у больных с ТГ. Из проведенных исследований видно, что дооперационные показатели системы свёртывания крови не выходили за пределы обычных норм. Изучение данных коагулограммы больных с ТГ на первые сутки после операции выявило значительные изменения практически всех показателей. За счет повышения концентрации фибриногена, укорочения активированного

времени свертывания (АВС), активированного парциального времени (АПВ) происходит усиление коагуляционного потенциала. Повышается ПТИ, увеличивается содержание растворимых фибрин-мономерных комплексов (РФМК). На третьи сутки после оперативного вмешательства имела место тенденция к улучшению показателей коагулограммы, хотя продолжало достоверно наблюдаться увеличение степени агрегации тромбоцитов, умеренный рост уровня РФМК потребления факторов свертывания, дефицит антикоагулянтного потенциала. Такая картина изменений показателей коагулограммы характерна для нарушений коагуляции за счет коагулопатии с потенциальной гиперактивностью системы гемостаза и низкой активностью естественных антитромбинов с риском развития тромбозомболических осложнений (таб. 2, n=15). На 5-е сутки все показатели пришли в состояние относительной нормы и не имели достоверных отличий от исходных показателей.

Таблица 2

Изменения в системе гемокоагуляции у пациентов с троакальными грыжами

Показатель	Достов	До операц.	1 сутки	3 сутки	5 сутки
АВС (сек)	M \pm m P %	61,181 \pm 1,86 3	57,166 \pm 1,641> 0,05 93	55,24 \pm 1,43 >0,05 90	49,133 \pm 1,989 <0,001 80
АПВ (сек)	M \pm m P %	41,75 \pm 2,036	40,4 \pm 2,821>0> 0,05 97	39,96 \pm 2,01 >0,05 96	40,5 \pm 1,345 >0,05 97
ПТИ (%)	M \pm m P %	83,091 \pm 1,62	91,836 \pm 1,413 <0,001 110	87,72 \pm 1,11 <0,05 106	82,5 \pm 1,127 >0,05 99
ФИБР г/л	M \pm m P %	2,91 \pm 0,301	3,6 \pm 0,145 <0,05 123	3,11 \pm 0,136 >0,05 106	2,4 \pm 0,124 >0,05 82
РФМК Ах10-2 г/л	M \pm m		6,111 \pm 0,414		
Агрегац.Тромбо цит(сек).	M \pm m P %	15,8 \pm 0,528	10,875 \pm 0,479 <0,001 69	12,68 \pm 0,58 <0,01 80	15,333 \pm 0,224 >0,05 97
АТ-3 (%)	M \pm m P %	99,384 \pm 4,00 5	84,12 \pm 3,201 <0,01 85	88,56 \pm 2,64 <0,05 89	93,166 \pm 2,525 >0,05 94

У 37 больных, которым выполнялись лапароскопические вмешательства в предоперационной подготовке и послеоперационном

периоде использовался низкомолекулярный гепарин (НГ) (фраксипарин), оказывающий прямое ингибирующее воздействие на X-а фактор. Было учтено время ингибиторной активности фраксипарина и в качестве противотромботической профилактики препарат вводился за 10 часов до операции.

Эпизодов кровоточивости во время операции не наблюдалось. На первые сутки после операции наблюдалась умеренная гиперагрегация тромбоцитов, обнаружилось умеренное укорочение активированного времени рекальцификации (ABP), значительное удлинение активированного тромбопластинового времени (ATB), в результате антитромботической активности фраксипарина, умеренный рост растворимых фибрин-мономерных комплексов и фибриногена. В целом равновесие между механизмом свертываемости и антикоагуляционным механизмом не было нарушено .

Анализ коагулограммы выявил послеоперационный гиперкоагуляционный статус крови, однако взаимодействие основных прокоагулянтов, несмотря на повышенную активность, не проявляется патологической активацией гемостаза и показатели гемостаза возвращаются к исходным величинам на третьи сутки после операции, что указывает на целесообразность назначения низкомолекулярных гепаринов пациентам, которым выполняются лапароскопические вмешательства (таб. 3).

После изучения факторов, влияющих на образование грыж, был проведен следующий этап работы. Для профилактики возникновения грыж после лапароскопических вмешательств нами было предложено ушивание троакарных ран с использованием протезирующих материалов.

Таблица 3

Изменения в системе гемостаза при лапароскопических
вмешательствах у пациентов, получавших НГ (n=37)

Показатель	Достов	До операции	1 сутки	3 сутки
АВР (сек)	M+m P %	63,75±1,25	57,909±0,343 <0,001 91	64,667±1,13 >0,05 101
АТВ (сек)	M+m P %	36,625±0,776	46,1±0,924 <0,001 125	40,61±0,8165 <0,05 110
ПТИ (%)	M+m P %	86,115±1,134	91,75±0,958 <0,01 107	85,25±0,629 >0,05 99
ФИБР г/л	M+m P %	2,3±0,122	2,8±0,21 <0,05 122	2,1±0,125 >0,05 91
РФМК Ах10-2 г/л	M+m P %		5,375±0,314	2,43±0,875
Агрегац. Тромбоцит(сек).	M+m P %	16,12±0,8165	13,4±0,408 <0,05 83	16,258±0,408 >0,05 101

В эксперименте на 35 кроликах породы «Шиншилла» были изучены **морфологические особенности** репаративных процессов в области имплантации полипропиленового сетчатого протеза и динамики его прорастания окружающими тканями. Установлено, что на 7-й день после операции в зоне имплантации сетчатого эндопротеза на апоневроз в прилегающих участках дермы и подкожной клетчатки наблюдалась выраженная диффузная лимфогистиоцитарная инфильтрация с примесью большого числа макрофагов. В непосредственной близости к имплантату обнаруживались мелкоочаговые кровоизлияния, умеренный отек, полнокровие, большое количество полиморфно – ядерных лейкоцитов, участки с пролиферацией капилляров и начальными признаками внедрения молодой грануляционной ткани в ячейки имплантата. На 28-е сутки в зоне имплантации сетчатого эндопротеза на апоневроз в прилегающих тканях наблюдались очаговыми прорастаниями ячеек сетки соединительной тканью с начальными признаками формирования рубца (рис.2).

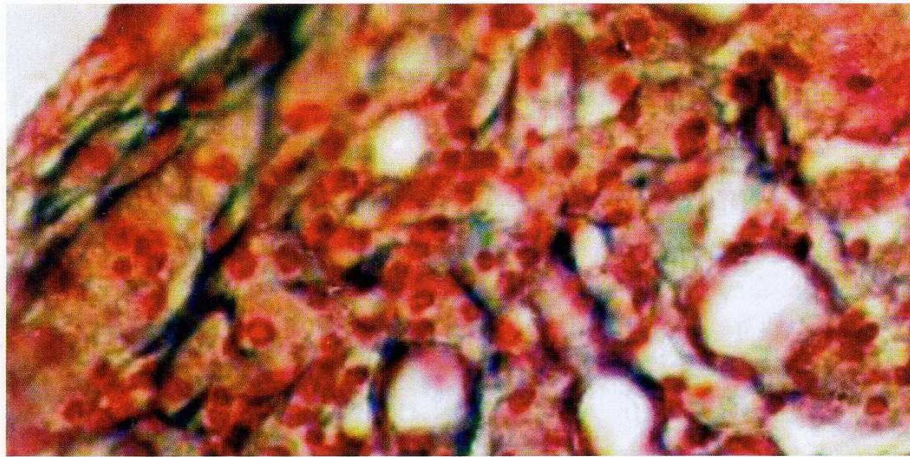


Рис. 2. Участок передней брюшной стенки в зоне имплантации полипропиленового эндопротеза. Окраска гематоксилином и эозином. Увеличение x 100

Через 4 месяца в микропрепаратах имплантированная сетка окружена плотной соединительнотканной капсулой (рис. 3). Толстые коллагеновые пучки собраны в непосредственной близости от волокон сетки, а отдельные пучки коллагеновых волокон прорастают в промежутки между большими пучками волокон сетки. Также отмечается прорастание более тонких волоконцев вглубь между тонкими волоконцами сетки. Коллагеновые волокна сопровождаются фибробластами и фиброцитами. В свободных ячейках сетки, вокруг соединительнотканной капсулы располагается сформированная плотная неоформленная соединительная ткань, а между пучками коллагеновых волокон проходят кровеносные сосуды. Крупные артериальные и венозные кровеносные сосуды выстланы эндотелиоцитами, в средней оболочке определяются малодифференцированные клеточные элементы соединительной ткани.

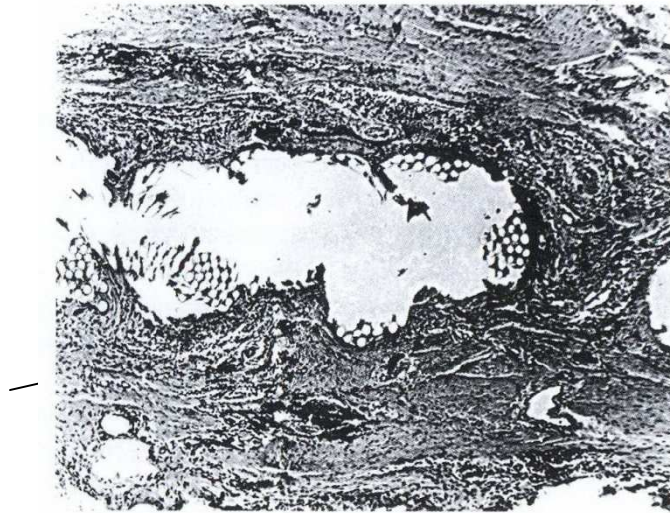


Рис. 3. Соединительнотканная капсула вокруг имплантированной полипропиленовой сетки. Окраска гематоксилином и эозином. Увеличение x 100

В периваскулярной зоне определяются единичные клетки лимфоидной ткани. Вокруг полипропиленового имплантата определяются умеренная диффузная и очаговая лимфоцитарная инфильтрация. Лимфоидная ткань инфильтрирует и соединительнотканную капсулу имплантата, и окружающие пучки коллагеновых волокон, располагаясь преимущественно в периваскулярных пространствах. Рыхлая соединительная ткань прорастает между крупными пучками сетки, где много малодифференцированных клеток и нежные коллагеновые волокна. Фибробласты и макрофаги располагаются между тонкими пучками полипропиленовых нитей имплантата. Таким образом, наше экспериментальное исследование показало, что применение полипропиленовой сетки может способствовать адекватному восстановлению биомеханических свойств передней брюшной стенки в зоне имплантации.

Изучение морфологических изменений соединительной ткани в зоне расположения **соединительнотканного биоматериала «Аллоплант»**, уложенного под апоневроз мышц предбрюшинно без прошивания его, проведено в эксперименте на 30 взрослых кроликах породы «Шиншилла». Изучено 250 микропрепаратов. В микропрепаратах отмечалось наличие двух

видов соединительной ткани – плотная оформленная соединительная ткань и грубоволокнистая неоформленная соединительная ткань. Коллагеновые пучки плотной оформленной соединительной ткани имели различную толщину. Коллагеновые волокна в них имели строгую пространственную организацию. Они характеризовались скудным клеточным составом, представленным в основном фиброцитами. Между коллагеновыми пучками находилась рыхлая соединительная ткань, которая также имела скудный клеточный состав. В рыхлой соединительной ткани имелись сформированные кровеносные сосуды разного калибра, просветы которых выстилали уплощенные резко базофильные эндотелиоциты. Грубоволокнистая неоформленная соединительная ткань состояла из толстых коллагеновых пучков, между которыми располагались тонкие прослойки рыхлой соединительной ткани. Коллагеновые волокна в них имели плотную упаковку и хаотичную пространственную организацию. Клеточный состав коллагеновых пучков в умеренном количестве был представлен фиброцитами и фибробластами. Рыхлая соединительная ткань включала созревающие коллагеновые волокна и имела скудный клеточный состав. Кровеносные сосуды и капилляры были полностью сформированы. Большинство кровеносных сосудов имело малый диаметр и некоторые из них проходили непосредственно через толщу коллагеновых пучков. Из всего вышеописанного можно заключить, что данный соединительнотканый передний стенки живота.

На заключительном этапе исследования была сформирована основная группа больных. В нее вошли 126 пациентов, имеющих факторы предрасполагающие к грыжеобразованию. Из 126 больных у 121(96,0%) была выполнена холецистэктомия, а у 5(4,0%) – аппендэктомия. Все пациенты были оперированы в плановом порядке на клинических базах кафедры в 2007 – 2009 гг. Среди больных был 31(24,6%) мужчина и 95(75,4%) женщин. Пациенты основной группы представлены возрастными

категориями от 31 до 75 лет. Распределение по возрасту было следующее: 25 (19,8%) человек в возрастной группе 31 – 40 лет, 48 (38,1%) человек – в группе 41 – 50 лет, 39 (30,9%) человек в возрасте 51 – 60 лет, в возрастной группе 61 – 70 было 12 (9,5%) пациентов и старше 70 лет было 2 (1,6%) человека.

В исследуемой группе 83 (65,87%) человека имели избыточную массу тела. Из них 25 (30%) человек имели ожирение 1 степени, 12 (14%) – ожирение 2 степени, 3 (4%) человека – ожирение 3 степени. У 41 пациента наблюдалась недостаточность соединительной ткани, о которой мы судили по косвенным признакам, таким как: наличие варикозной болезни нижних конечностей – 15 (37%) пациентов, геморрой – 15 (37%) человек, дивертикулярная болезнь толстого кишечника – 8 (19%) человек, грыжи других локализаций – 3 (7%) пациентов.

Среди пациентов основной группы было 67 (53%) человек, которые имели сопутствующую патологию, такую как: сахарный диабет – 5 человек, гипертоническую болезнь – 42 человека, ИБС – 12, БОД – 3, сочетание нескольких сопутствующих заболеваний – 5 человек.

Обычно предоперационная подготовка заключалась в общеклинических исследованиях в амбулаторных условиях под контролем хирурга. У 4 больных, по причине сопутствующей сердечно – сосудистой патологии, потребовалось лечение в терапевтическом стационаре, с последующим коллегиальным решением о возможности оперативного лечения.

Хирургическое лечение больных основной группы Операции выполнялись под общей анестезией. Начальные этапы операций соответствовали классическим методикам эндовидеохирургических операций. Учитывая высокий риск инфекционных осложнений у тучных пациентов со стороны операционных доступов, при эвакуации желчного пузыря с целью исключения контакта с раневым каналом применяли 25мм расширитель (Патент РФ на полезную модель №58893). Расширитель устанавливали в трансумбиликальной точке. Вследствие применения

расширителя у тучных больных после извлечения троакара, рану с учетом толщины подкожной клетчатки, не всегда удается ушить послойно. В результате в области раны брюшная стенка теряет свою прочность, что приводит к появлению послеоперационных троакарных вентральных грыж. При закрытии троакарной раны у 116 (92,0%) пациентов был использован полипропиленовый эндопротез. Для этого из полипропиленовой сетки выкраивался круглый эксплантат, диаметром 3 см, который укладывался поверх апоневроза и фиксировался к нему 2-3 швами. После чего проводили ушивание кожи (Патент РФ на изобретение № 2393786). На рисунке 4 схематично представлены основные этапы имплантации полипропиленового протеза. В процессе клинического применения способа мы пришли к мнению, что в ряде ситуаций, например у больных с 3-4 ст. ожирения фиксацию полипропиленового протеза облегчает использование устройства Endoclose.

В 5 наблюдениях методика применялась во время ушивании раны в месте постановки лапаропорта при выполнении лапароскопической холецистэктомии по методике «единого доступа».

У 10 (8,0%) больных с желчнокаменной болезнью и избыточной массой тела (ИМТ>25) использовался протез для бесшовной герниопластики. Протез был выполнен из плотного соединительнотканного биоматериала аллоплант, размером 3 см в диаметре. Протез размещался без фиксации в области троакарной раны под апоневрозом, затем апоневроз ушивался узловыми швами, после этого ушивались подкожная клетчатка и кожа.

Принципы послеоперационного ведения больных не отличались от таковых в контрольной группе: профилактика легочных и тромбоэмболических осложнений, антибактериальная терапия по показаниям.

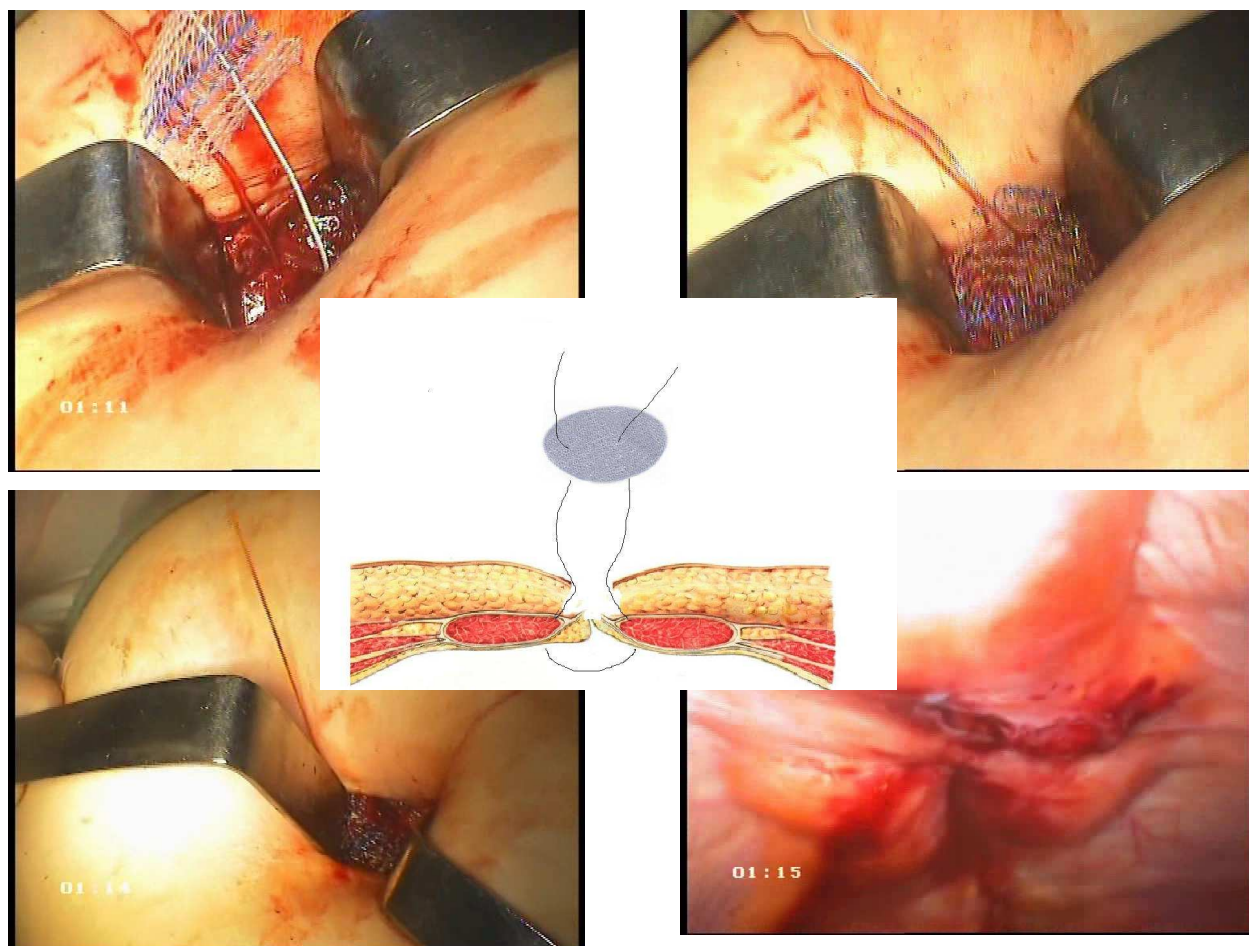


Рис. 4. Этапы имплантации сетчатого протеза (в центре схема операции) .

Результаты выполненных лапароскопических вмешательств в основной и группе сравнения представлены в таблице 4.

Таблица 4

Сравнение результатов лапароскопических вмешательства, выполненные традиционно (контрольная группа) и с применением протеза для профилактики троакарных грыж (основная группа)

Признаки	Основная группа (n=126)		Контрольная группа (n=1600)	
	Абс.	Отн%	Абс.	Отн%
Средний послеоперационный койко-день, сутки	7,25		8,5	
Наличие послеоперационных осложнений	2	2,5	122	7,6
Наличие персистирующих сером в ранах	-	-	109	6,81
Скопление экссудата в ране по данным УЗИ	-	-	109	6,81
Образование троакарных грыж	-	-	38	2,37

Умерших после операции не было. Послеоперационный период протекал гладко. Гнойно–воспалительных осложнений со стороны операционной раны в основной группе не отмечено. У 2 пациентов послеоперационный период осложнился тромбофлебитом подкожных вен, который был купирован консервативными мероприятиями.. Больные выписывались на 5–8 сутки после операции. Кожные швы снимались на 7 сутки.

Выписано из стационара 126 больных, которым было проведено ушивание троакарной раны с использованием полипропиленового эксплантата и соединительнотканного биоматериала. После выписки все они находились под нашим диспансерным наблюдением. Система контроля состояла в следующем. Пациенты приглашались на осмотр через 2 недели после операции, следующий осмотр проводили через месяц с момента операции, далее – через 3 месяца, через 6 месяцев, по истечении года, в последующем – один раз в год. Хороший результат констатирован у всех 126 больных. В сроки наблюдения до 4 лет не зафиксировано ни одного случая возникновения грыж.

Выводы

1. Послеоперационные вентральные грыжи наблюдаются у 2,37 % больных перенесших лапароскопические вмешательства. Наиболее значимыми факторами приводящими к образованию послеоперационных грыж после эндовидеохирургических операций, являются нагноение раны, возраст больных старше 60 лет, наличие ожирения I-III степени (ИМТ 30-40 кг/м²), функциональная недостаточность соединительной ткани, продолжительность операции.

2. Имплантированный синтетический протез, характеризуется явлениями диффузного прорастания зрелой соединительной тканью на 28 сутки. Образование зрелой соединительной ткани с прорастанием ячеек имплантированного сетчатого эндопротеза из полипропилена является естественной реакцией на внедрение инородного тела, а сетчатая структура

способствует формированию через 4 недели после имплантации равномерного рубца на всём протяжении эндопротеза.

3. При наличии у пациентов факторов риска образования послеоперационных грыж при ушивании троакарных ран в местах постановки лапаропорта большого диаметра, целесообразно использовать предложенную методику закрытия раны эксплантатом.

4. Изучение отдаленных результатов в основной группе, где все пациенты были прооперированы с использованием полипропиленового эндопротеза и соединительнотканного биоматериала, показало, что не было ни одного случая возникновения послеоперационной троакарной грыжи.

Практические рекомендации

1. На этапе предоперационного обследования необходимо выявлять категории больных с риском возникновения послеоперационных грыж.

2. Для предупреждения возникновения грыж после лапароскопических операций ушивание троакарных ран большого диаметра (при использовании расширителей, эвакуаторов и др.) следует проводить с использованием полипропиленового эндопротеза или протеза, выполненного из соединительнотканного биоматериала «Аллоплант». Сетчатый полипропиленовый эндопротез фиксируется поверх апоневроза, а соединительнотканый «Аллоплант» - под апоневрозом. Затем ушивается подкожная клетчатка и кожа.

3. Применение разработанных технических приемов с использованием иглы Endoclose способствует более тщательному сопоставлению краев ушиваемой раны.

4. Для предотвращения инфицирования троакарных ран следует извлекать из брюшной полости желчный пузырь в контейнере, а у пациентов с острым холециститом дополнительно проводить предоперационную антибиотикопрофилактику.

5. Лапароскопические вмешательства, выполняемые по методике «единого доступа» при ушивании раны в месте постановки лапаропорта, целесообразно использовать предложенную методику закрытия раны эксплантатом.

Список опубликованных работ по теме диссертации

1. Лапароскопические технологии при сочетанной патологии органов брюшной полости/ О.В.Галимов, В.О. Ханов, Э.Х. Гаптракипов, Л.Н. Аминова, О.В. Буторина // Медицинский вестник Башкортостана. - 2008. – № 6. -С. 18-20.
2. Вопросы хирургического лечения морбидного ожирения / О.В.Галимов, В.О. Ханов, Р.А. Зиангиров, Т.Р. Ибрагимов, О.В. Буторина // Медицинский вестник Башкортостана. - 2009. -N 6. -С. 12-14.
3. К вопросу о предупреждении образования вентральных грыж после лапароскопических операций / В.О. Ханов, Р.А. Зиангиров, О.В. Буторина, Д.В. Батыршин // Материалы XIII Всероссийского съезда по эндоскопической хирургии – Москва, 2010. «Альманах института хирургии им.А.В.Вишневского».-Т.5.-№1.- 2010.- С. 151-152.
4. Симультантные лапароскопические операции на органах малого таза / О.В.Галимов, В.О. Ханов, О.В. Буторина, Л.Н. Аминова, Л.Р.Муслимова, А.В.Шкундин // Материалы XIII Всероссийского съезда по эндоскопической хирургии – Москва, 2010. «Альманах института хирургии им.А.В.Вишневского». – Т.5.-№1.- 2010.- С. 29.
5. Способ предупреждения образования троакарных грыж / О.В. Галимов, В.О. Ханов, Д.В. Батыршин, О.В. Буторина // Креативная хирургия и онкология. – 2010. - №2. С.94 – 95.
6. Герниопластика с применением синтетических протезов / А.В. Шкундин, Р.А. Зиангиров, О.В. Буторина, Д.В. Батыршин // Тезисы Международной научной конференции студентов и молодых учёных "Молодежь — медицине будущего", посвященной 200-летию со дня рождения Н.И. Пирогова. – Одесса, 2010. - С. 158.

7. Галимов, О.В. Новые технологии, предупреждающие образование вентральных грыж после лапароскопических операций / О.В. Галимов, В.О. Ханов, О.В. Буторина // "Фундаментальные исследования". – 2010. - №4. - С. 22 – 25.
8. О предупреждении образования вентральных грыж после лапароскопических операций / Галимов О.В., Ханов В.О., Буторина О.В., Туйсин С.Р., Зиангиров Р.А. / "Международный журнал прикладных и фундаментальных исследований". - 2010. - №7. - С. 23-25.
9. Профилактика образования вентральных грыж после лапароскопических операций / Галимов О.В., Ханов В.О., Буторина О.В., Туйсин С.Р., Зиангиров Р.А. / Актуальные вопросы хирургии. Сборник научно – практических работ – Челябинск, 2010. – С. 23 – 24.
10. Предупреждение осложнений лапароскопической холецистэктомии, связанных с образованием послеоперационных троакарных грыж / Галимов О.В., Ханов О.В., Зиангиров Р.А., Буторина О.В. / Тезисы докладов XVII международного Конгресса хирургов – гепатологов России и стран СНГ «Актуальные проблемы хирургической гепатологии» - Уфа, 2010. – С. 23.

Изобретения

1. Способ пластики послеоперационных вентральных грыж передней брюшной стенки: пат 2392877 Рос. Федерация / О.В. Галимов, Т.И. Мустафин, Э.Х. Гаптракипов, О.В. Буторина, Д.С. Куклин, В.О. Ханов, И.А. Шарифгалиев; заявитель и патентообладатель ГОУ ВПО Баш. гос. мед. ун-т Росздрава; опубл. 27.06.10, Бюл. № 18.
2. Мини-инвазивный способ пластики послеоперационных вентральных грыж брюшной стенки: пат 2393786 Рос. Федерация / О.В. Галимов, Э.Х. Гаптракипов, Т.И. Мустафин, И.А. Шарифгалиев, Д.С. Куклин, В.О. Ханов, Р.А. Калачев, О.В. Буторина; заявитель и патентообладатель ГОУ ВПО Баш. гос. мед. ун-т Росздрава. – № 2009103472/14; заявл. 02.02.09; опубл. 10.07.10, Бюл. № 19.

Список сокращений

ТГ – троакарная грыжа

КГ – контрольная группа

ОГ – основная группа

ИБС – ишемическая болезнь сердца

БОД – болезни органов дыхания

ГБ – гипертоническая болезнь

ВРВ – варикозное расширение вен

ИМТ – индекс массы тела

ТК – толстый кишечник

НГ – низкомолекулярный гепарин

РФМК - Растворимых фибрин-мономерных комплексов.

АТ - Антитромбин.

АВС - Активированного времени свёртывания.

АТВ - Активированного тромбопластинового времени.